



4^{ème} Congrès Européen
de l'**EFOSS**
PARIS - 19/21 OCTOBRE 2006



Une nouvelle indication pour les
implants coniques Straumann TE®:
le maxillaire postérieur résorbé

R. NEDIR N. NURDIN M. BISCHOF J. SAMSON

Une nouvelle indication pour les implants coniques Straumann TE® : le maxillaire postérieur résorbé

R. NEDIR (1)(2)

N. NURDIN (1)

M. BISCHOF (1)(2)

J. SAMSON (2)

(1) CdR Clinique de Soins Dentaires SA
Swiss Dental Clinics Group
Vevey, Suisse

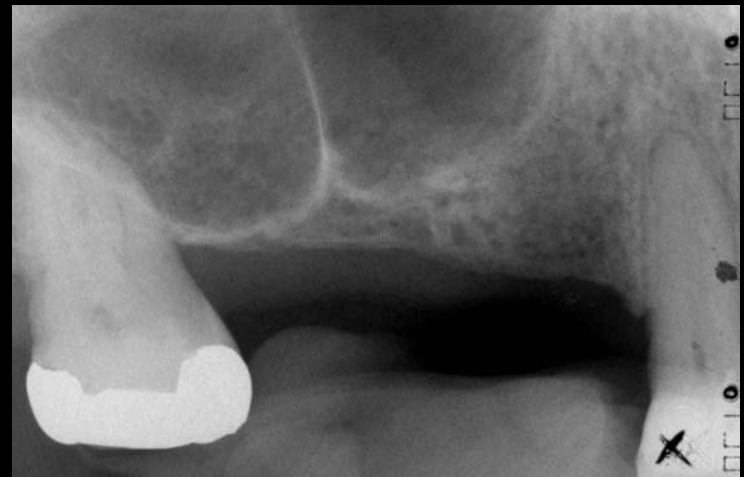
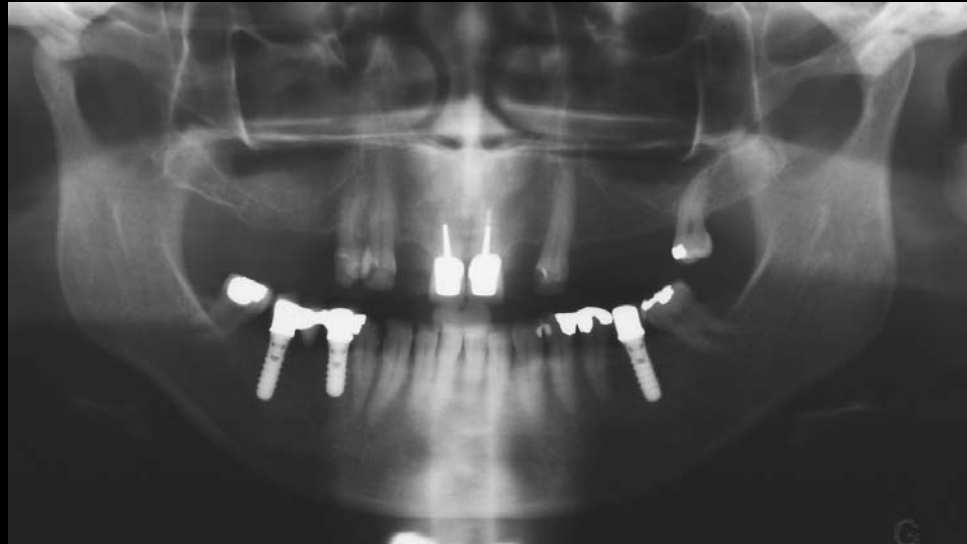
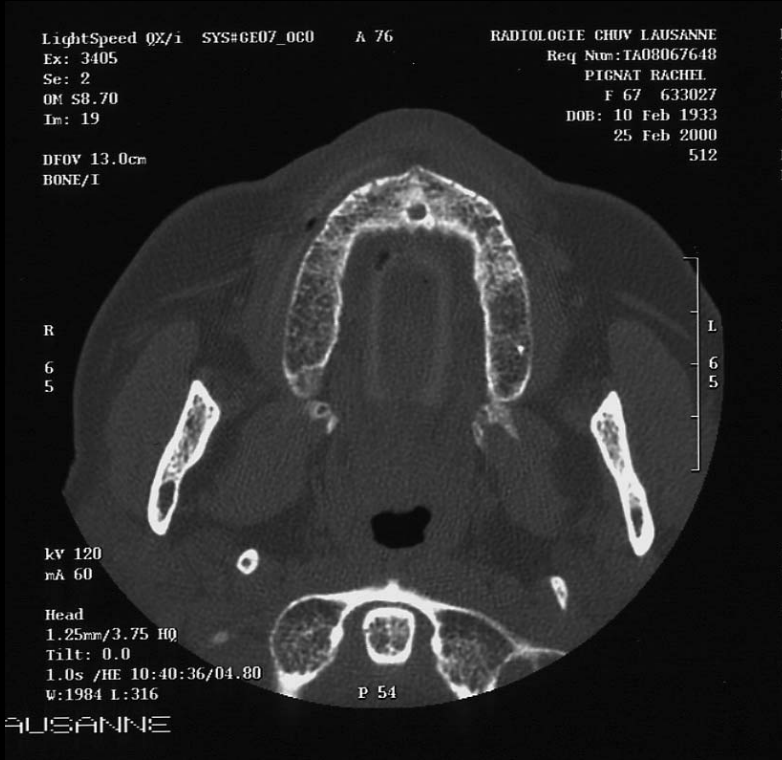
<http://www.swissdentalclinics.ch>

(2) Division de Stomatologie et Chirurgie Buccale
Ecole de Médecine Dentaire
Université de Genève, Suisse



IMPLANTOLOGIE AU MAXILLAIRE POSTERIEUR



DENSITE OSSEUSE
HAUTEUR OSSEUSE

SURFACES USINEES SURFACES RUGUEUSES

Jaffin RA, Berman CL.

The excessive loss of Branemark fixtures in type IV bone: a 5-year analysis.

J. Periodontol. 1991 Jan;62(1): 2 - 4.

Bernard JP, Szmukler-Moncler S, Pessoto S, Vazquez L, Belser UC.

The anchorage of Brånemark and ITI implants of various length.

I A study in the canine mandible

Clin Oral Impl Res 2003,14,593-600

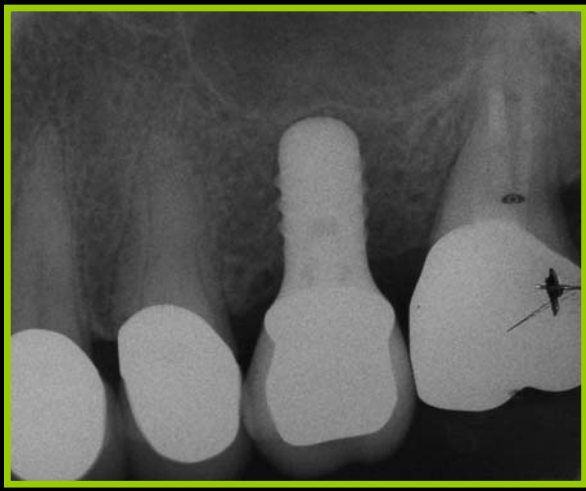
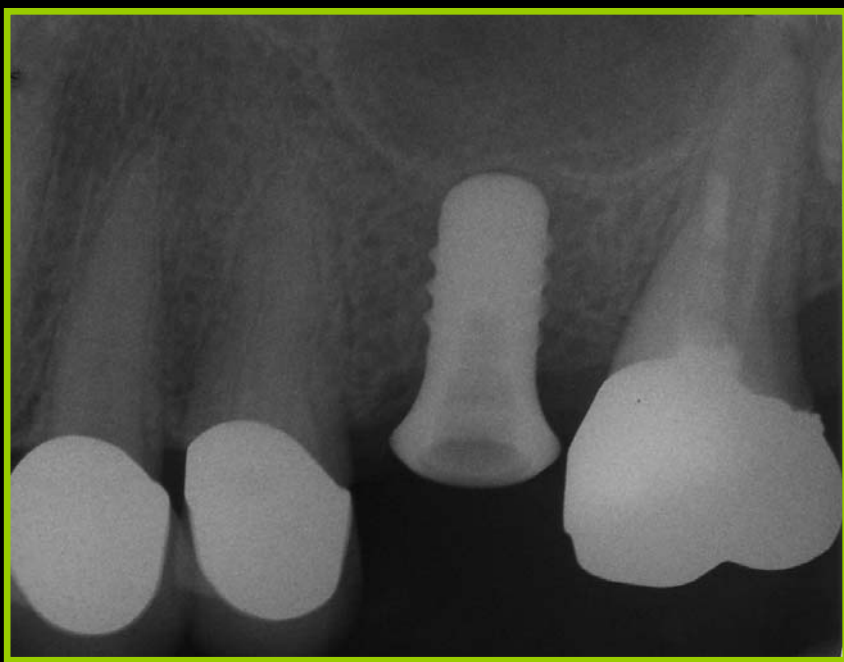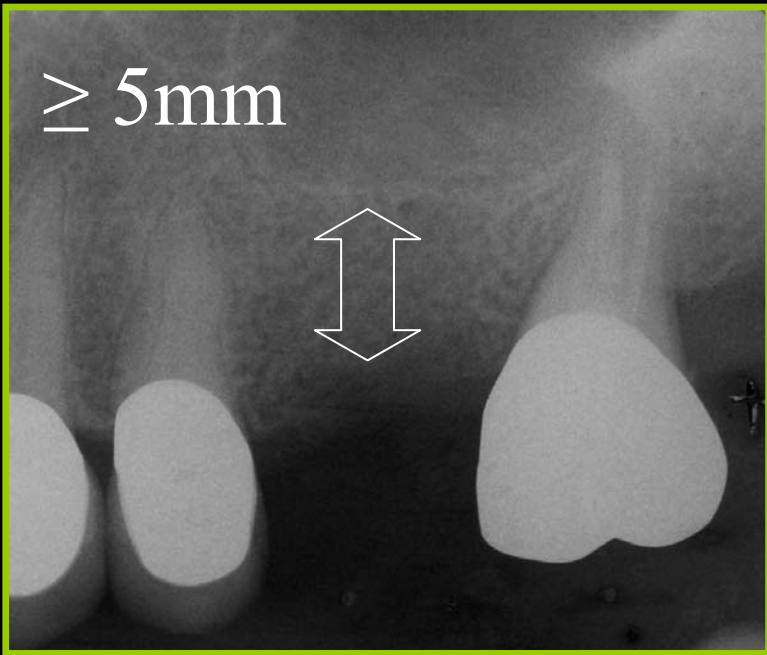
**Nedir R, Bischof M, Briaux J-M, Beyer S,
Szmukler-Moncler S, Bernard J-P.**

A 7-year life table analysis from a prospective study on ITI implants with special emphasis on the use of short implants. Results from a private practice.

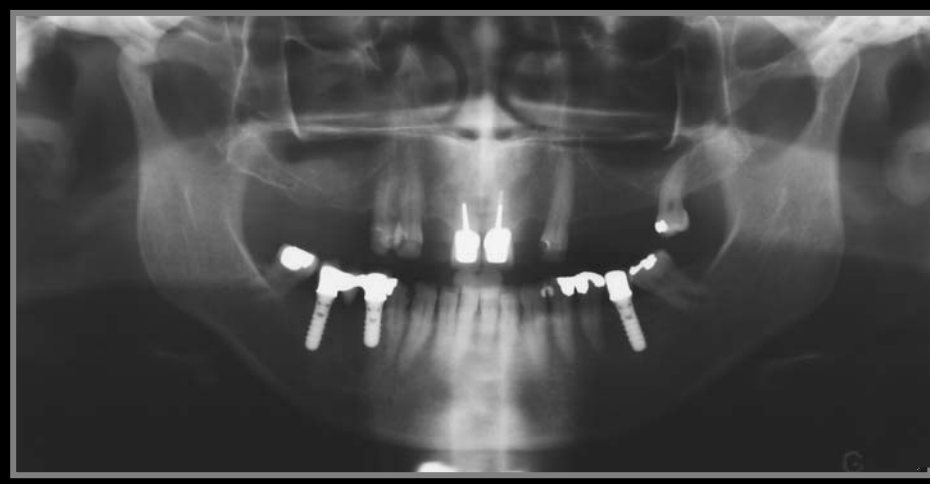
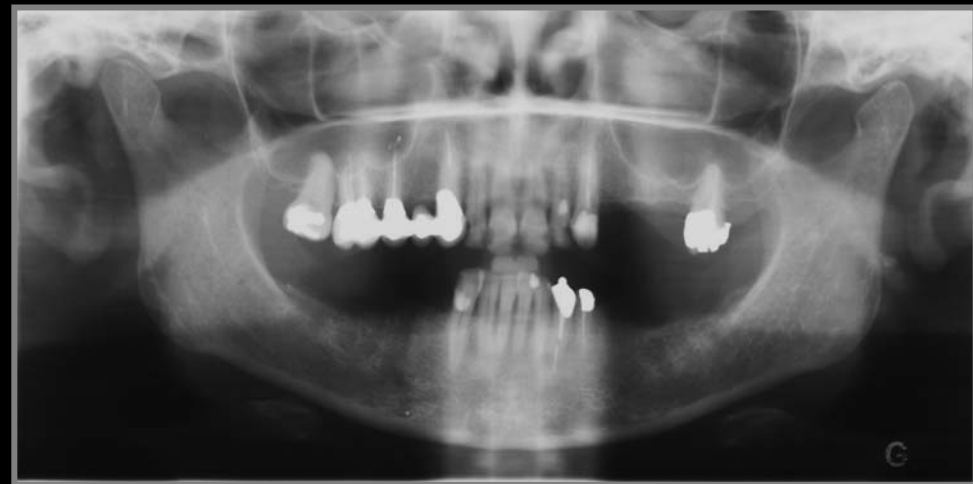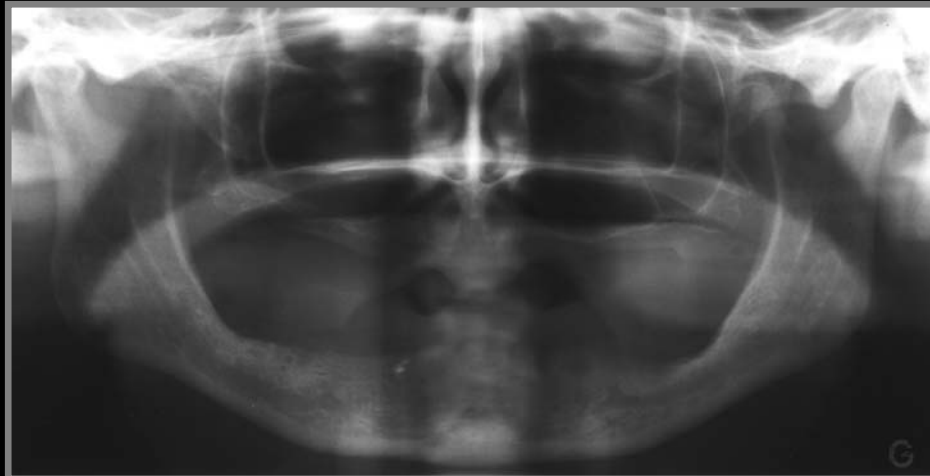
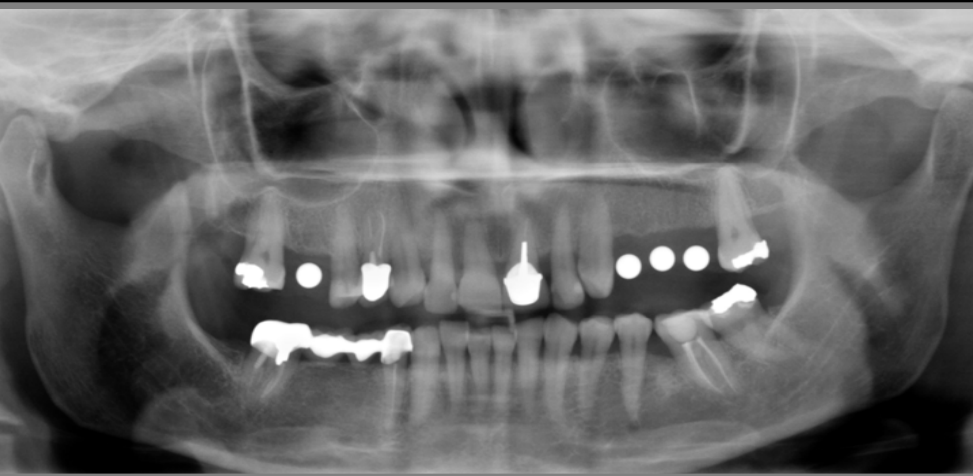Clin Oral Imp Res 2004 April;15 (2) 150 -157

" In the maxilla, sinus perforation was not avoided, penetration of 1-2mm was tolerated and standard insertion was performed when 5mm of bone height was available"

L'utilisation des imp courts permet souvent d'éviter les techniques de greffes sinusiennes donc de simplifier les procédures chirurgicales, et ainsi d'augmenter les indications.



Toute la hauteur
osseuse présente peut
être utilisée



CONFERENCE DE CONSENSUS 1996

Jensen OT, Shulman LB, Block MS, Iacono VJ.

Report of the Sinus Consensus Conference of 1996. Review.

Int J Oral Maxillofac Implants. 1998;13 Suppl:11-45.

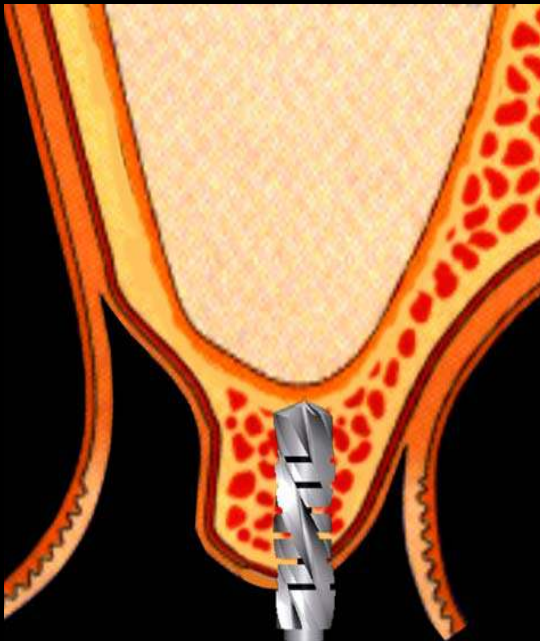
- Hauteur ≥ 10 mm : pose conventionnelle
- 9 mm \geq Hauteur ≥ 7 mm : pose avec ostéotomes
- 6 mm \geq Hauteur ≥ 4 mm : sinus lift +/- pose simultanée
- Hauteur < 4 mm : sinus lift avec pose différée

SINUS OSTEOTOMES

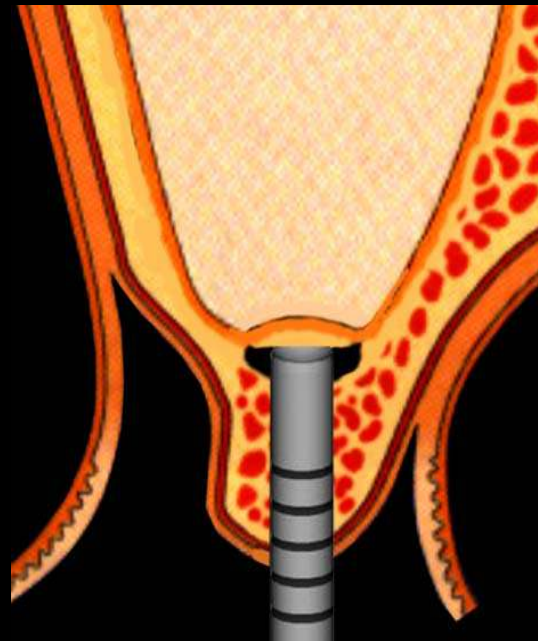
Summers RB.

A new concept in maxillary implant surgery: the osteotome technique.

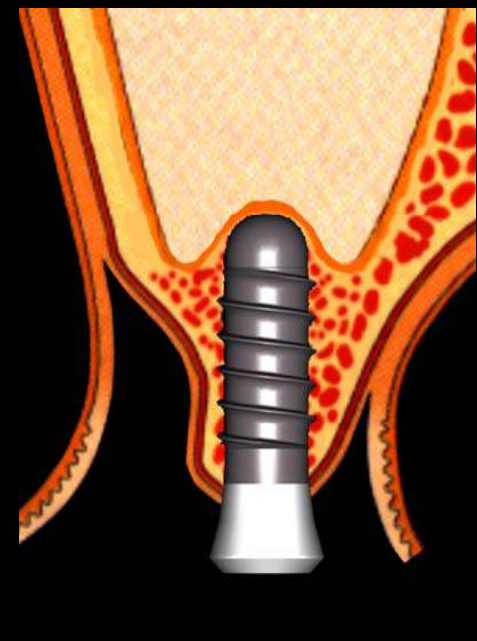
Compendium. 1994 Feb;15(2):152, 154-6, 158 passim; quiz 162.



Ø 3.5



Ø 3.5



Ø 4.1



**Nedir R, Bischof M, Vazquez L, Szmukler-Moncier S,
Bernard J-P.**

Osteotome sinus floor elevation without grafting material.

A 1-year prospective pilot study with ITI implants.

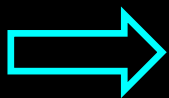
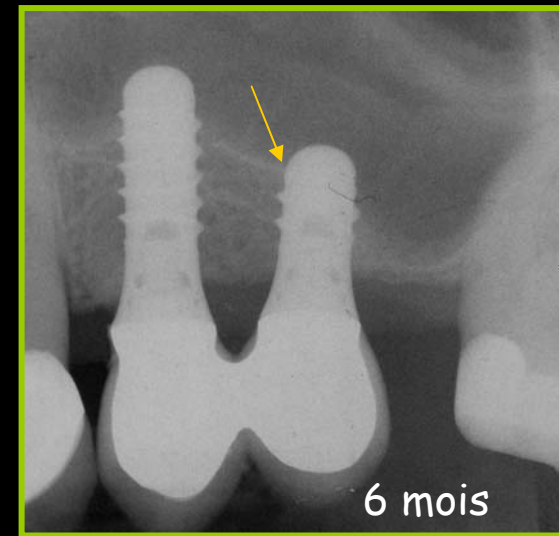
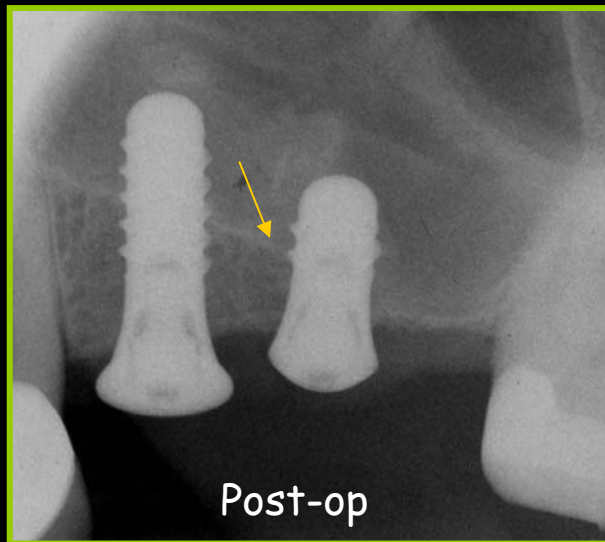
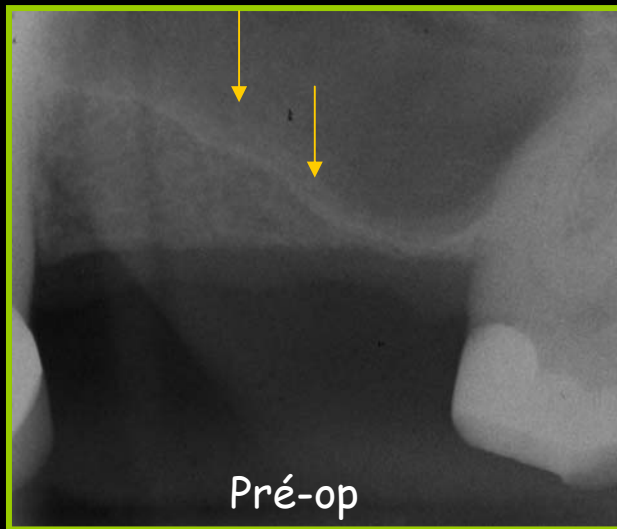
Clin. Oral Impl. Res. In press

OBJECTIF:

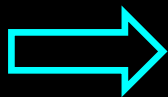
- **Obtient-on un gain osseux endo-sinusien après 1 an ?**
- Technique de sinus ostéotome sans mat. Comb.
- Ancrage osseux initial \leq 8mm en M ou D
- Imp. procidents de min. 2mm dans la cav. Sin.

CONCLUSIONS DE L'ETUDE

- Pour tous les implants: gain en endo-sinusien
- Gain moyen de 2,5mm +/- 1,2mm



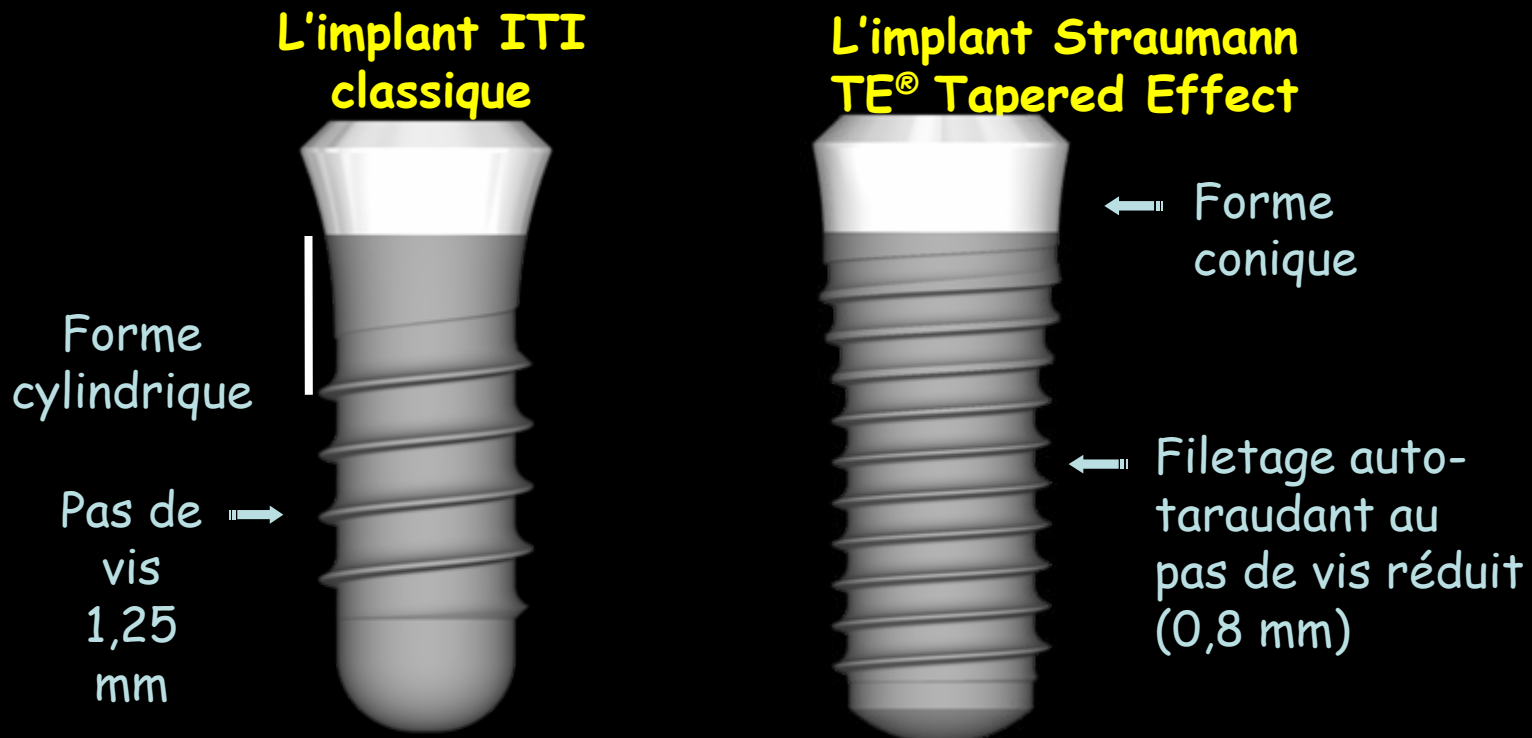
Relocalisation du plancher sinusien

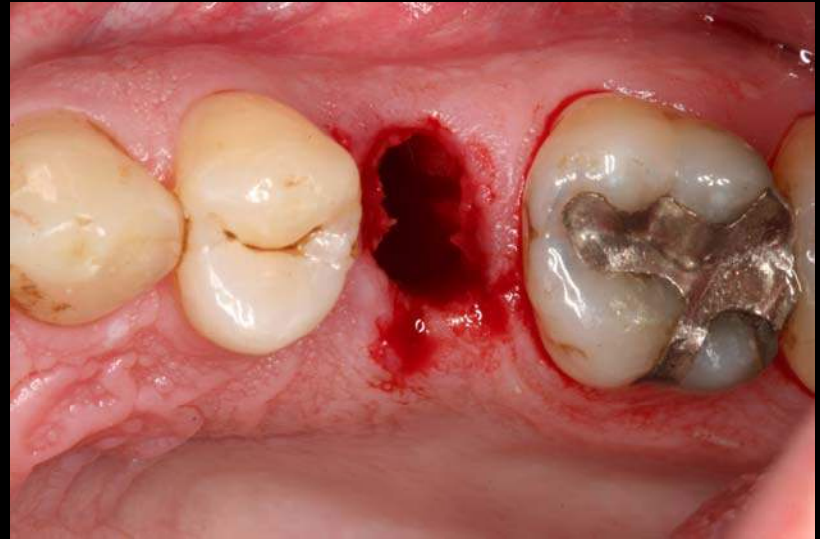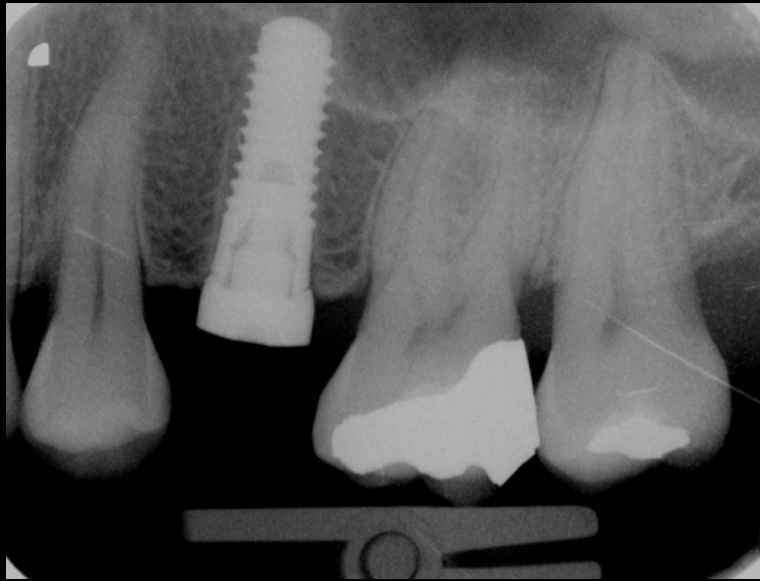
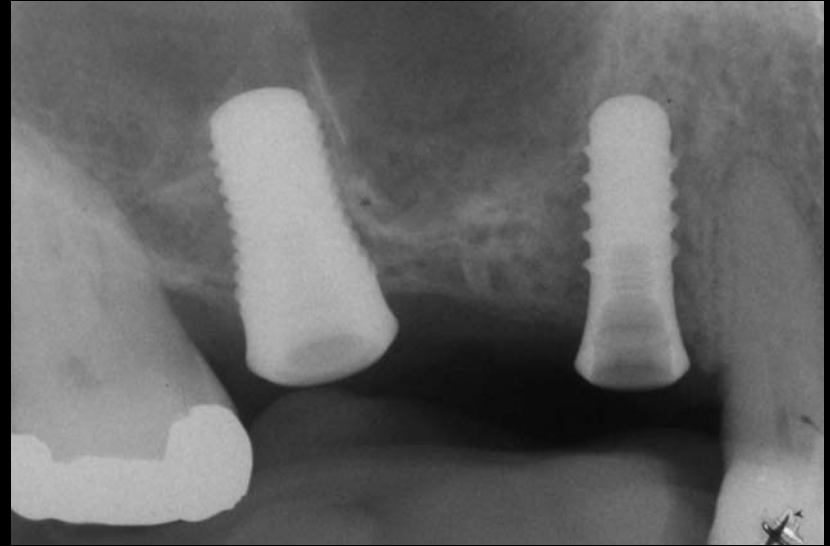
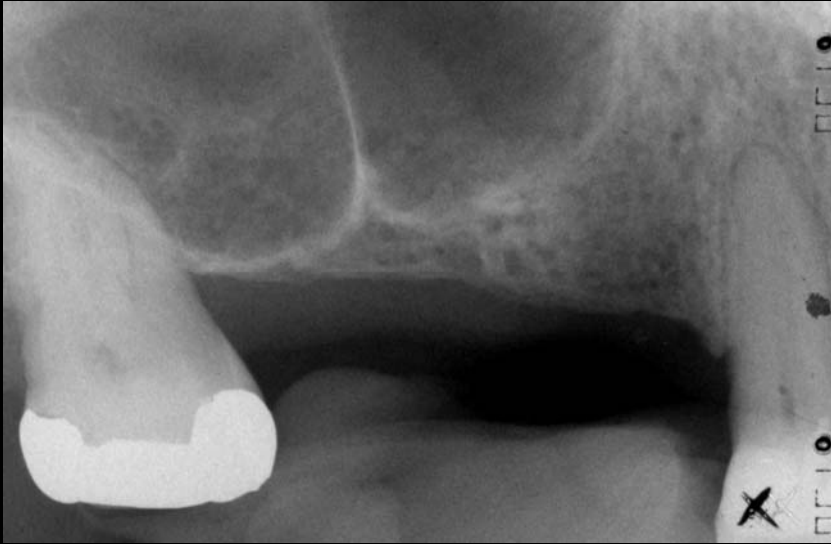


Forte corrélation entre hauteur réduite
et gain endo-sinusien

QUELLES SONT LES LIMITES DE LA TECHNIQUE DES SINUS OSTEOTOMES ?

- Hauteur de 4mm et moins
- Problème de la stabilité primaire
- Importance de la macroscopie implantaire
- Implant TE développé pour les extractions-pose immédiate.





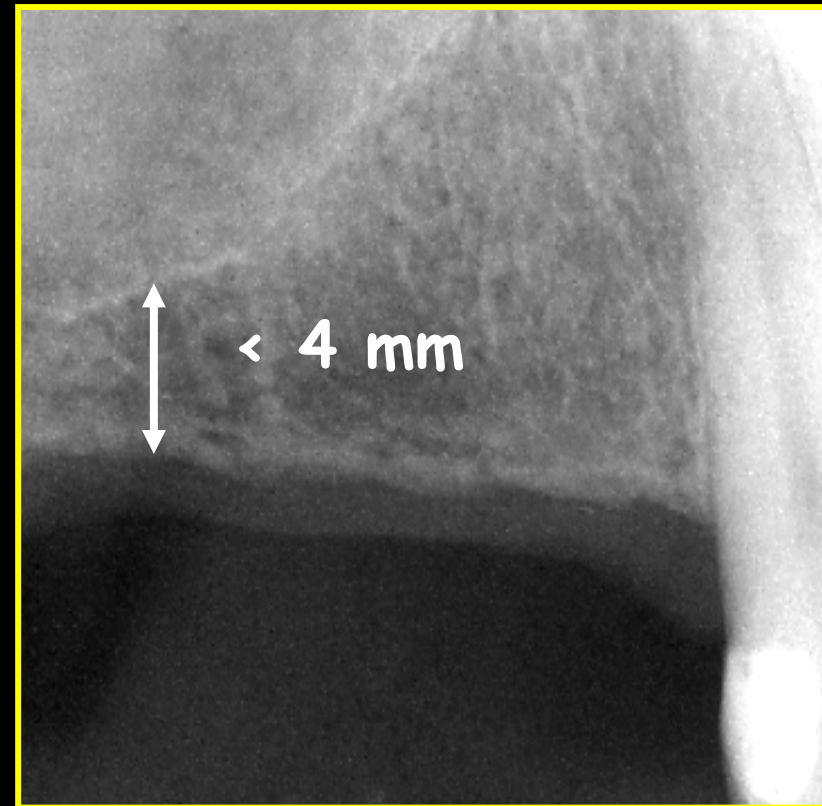
BUT DE L'ETUDE

Des implants TE® posés dans le maxillaire postérieur avec des ostéotomes sans matériau de comblement. Suivi à une année.

↳ Implants TE®: stabilité primaire dans moins de 4 mm d'os.

↳ Taux de succès après 1 année.

↳ Mesure du gain osseux endosinusal et de la perte osseuse crestale après 1 année.



MATERIEL & METHODE

Nombre de patients et
d'implants

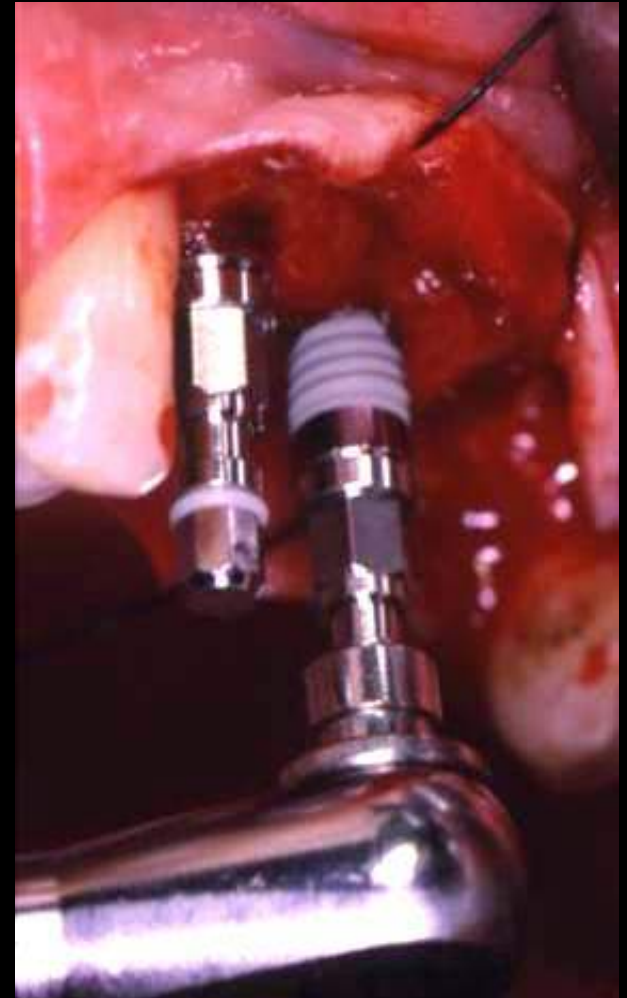
8 patients consécutifs,
12 implants Straumann TE®

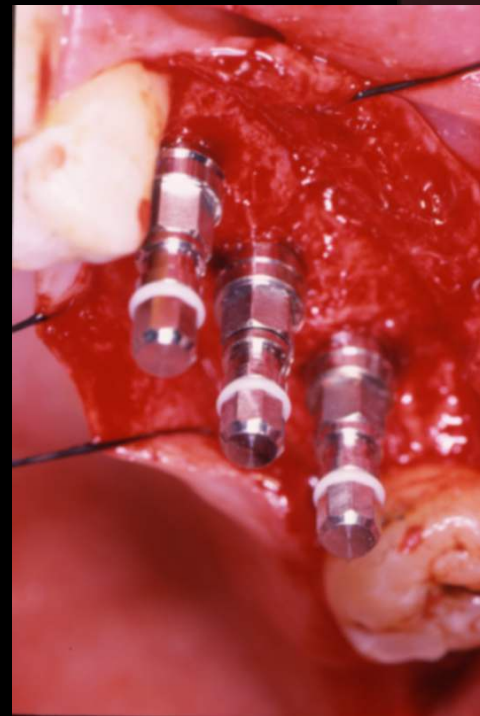
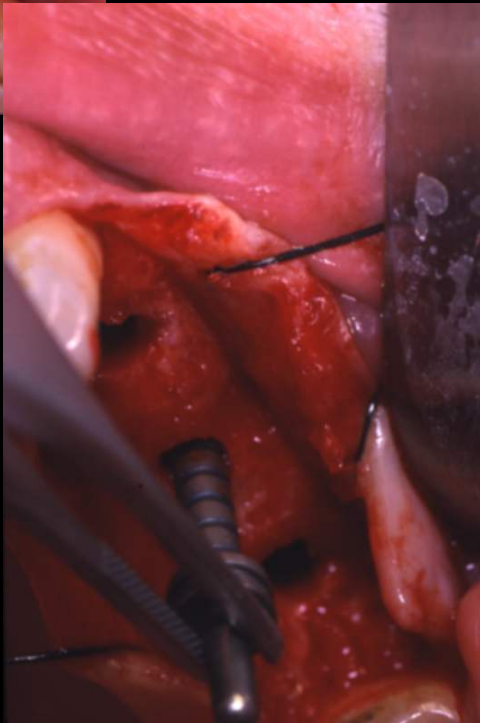
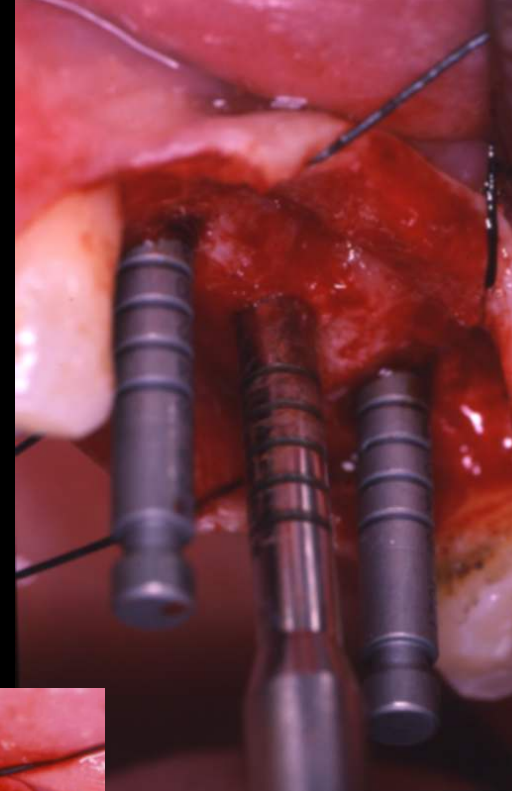
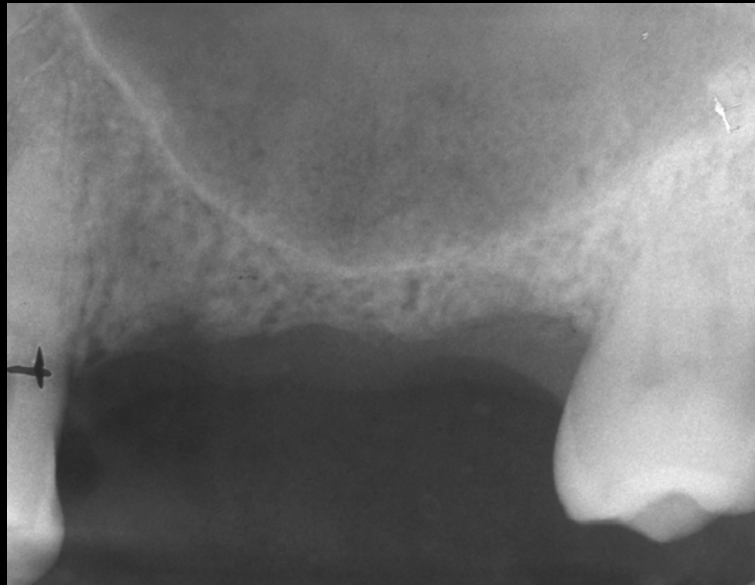
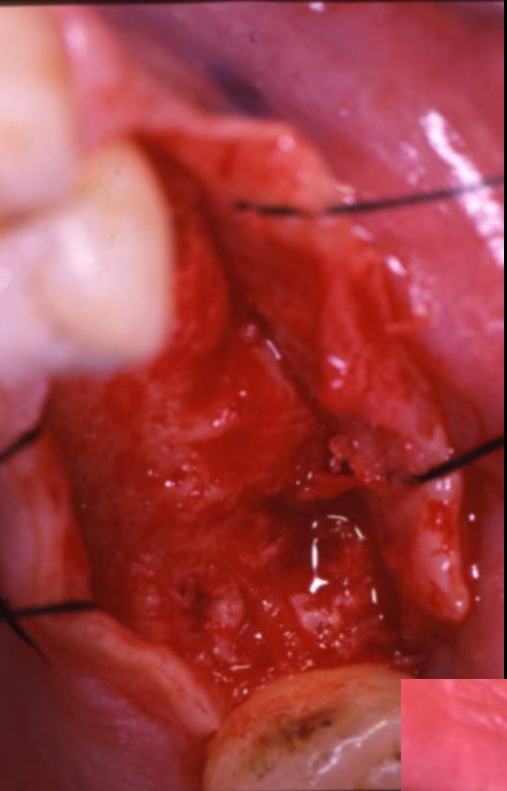
Réhabilitation prothétique

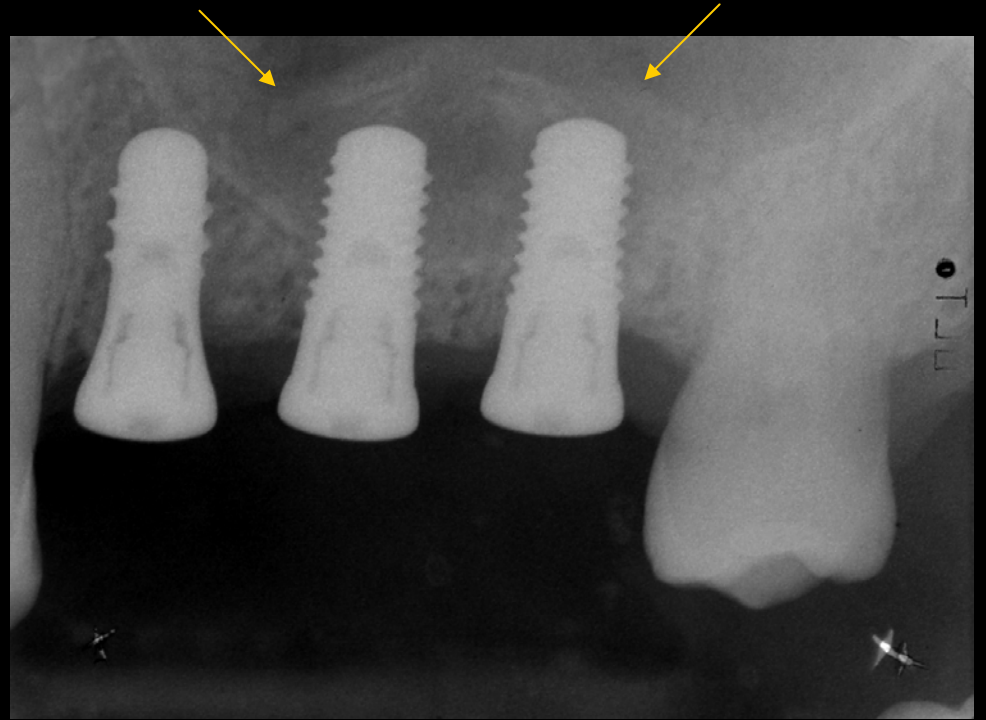
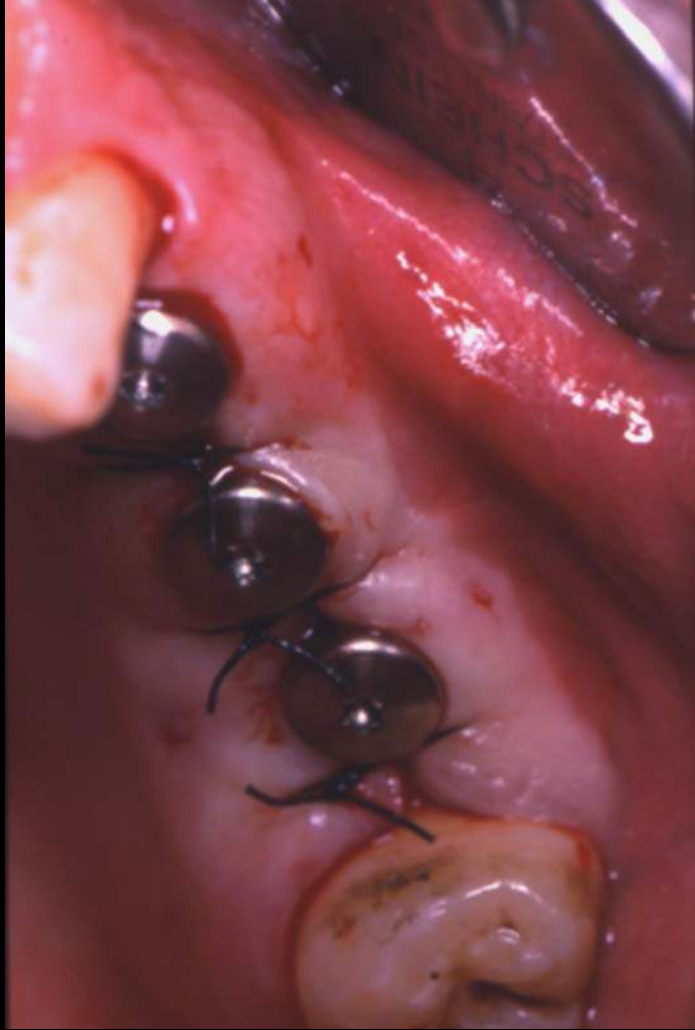Réhabilitation prothétique fixée

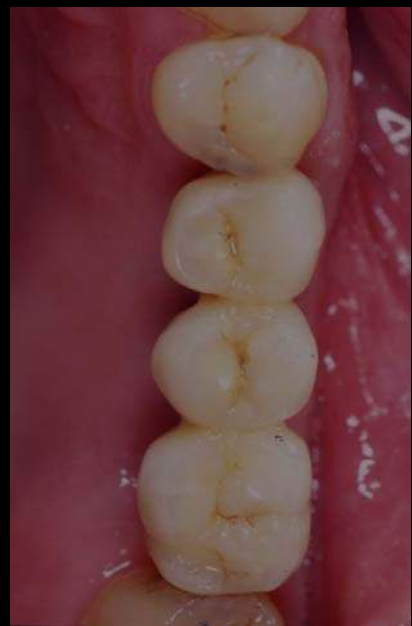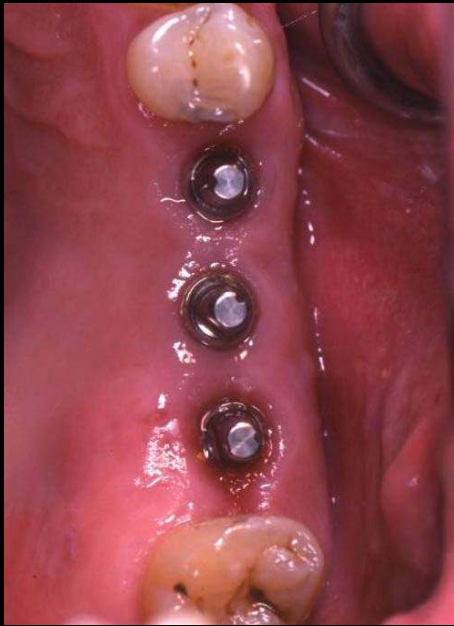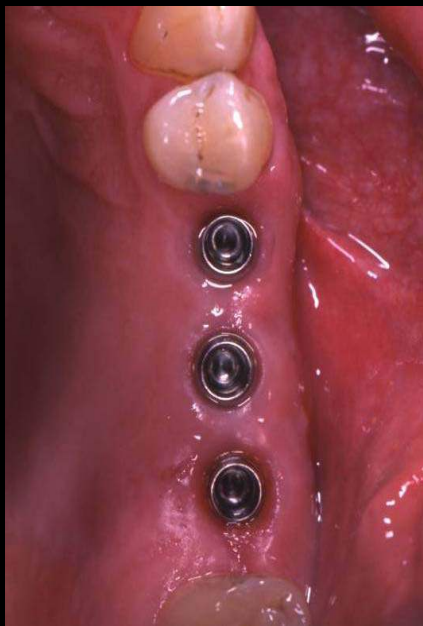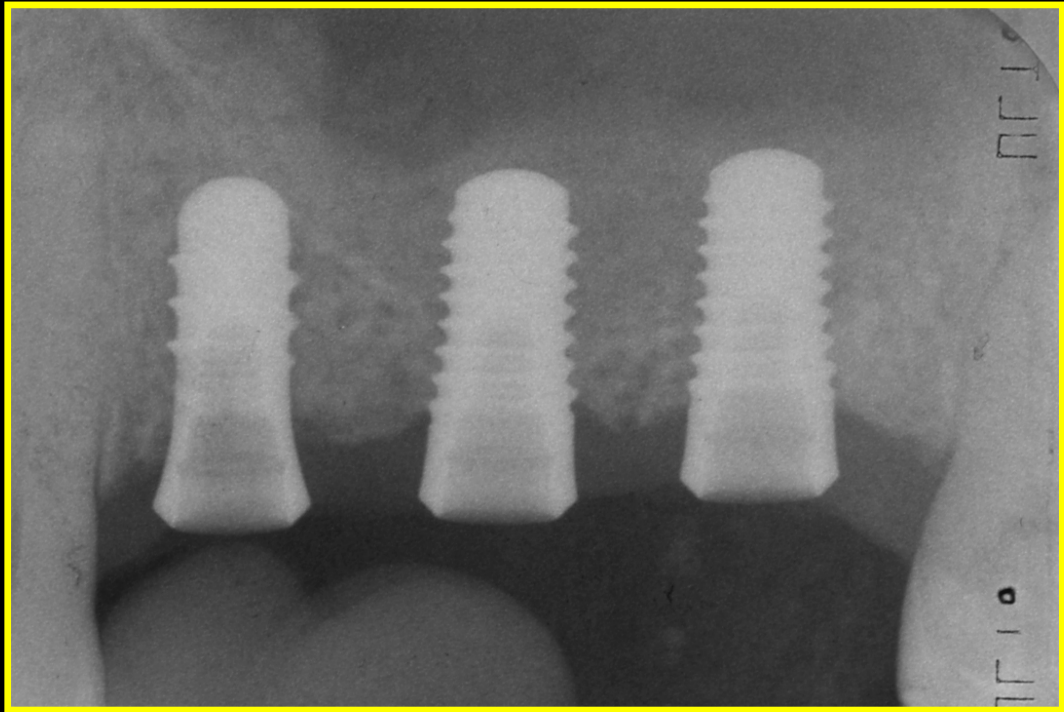
Temps de cicatrisation

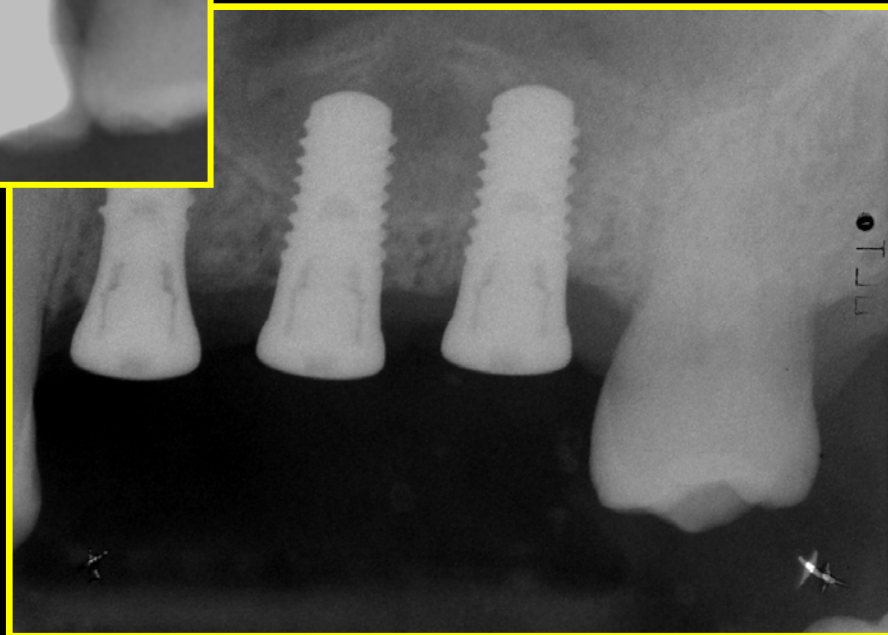
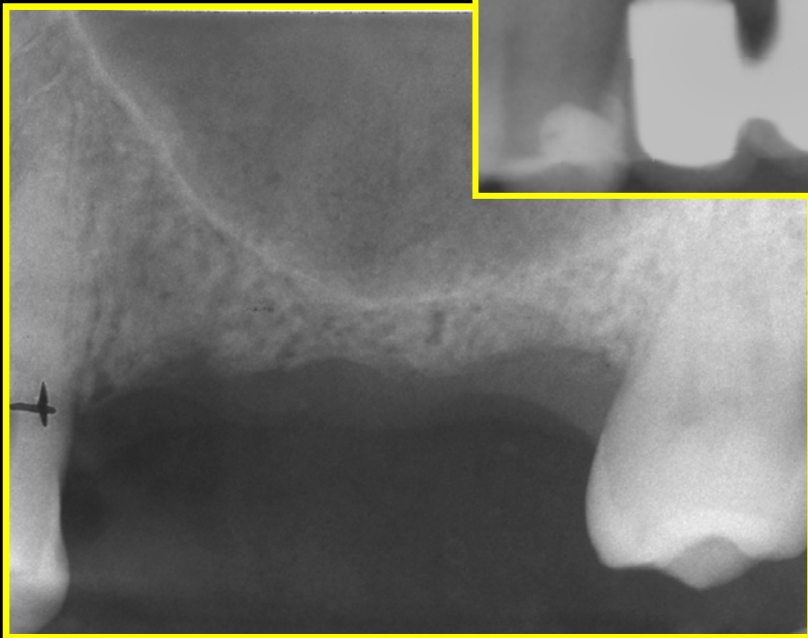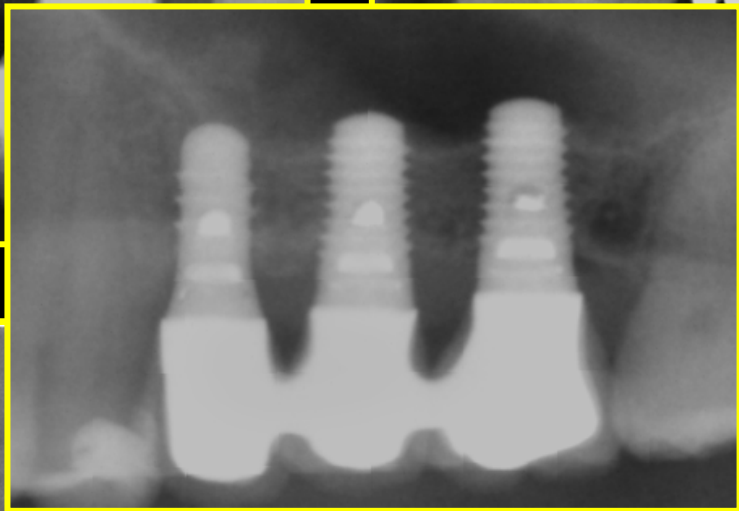
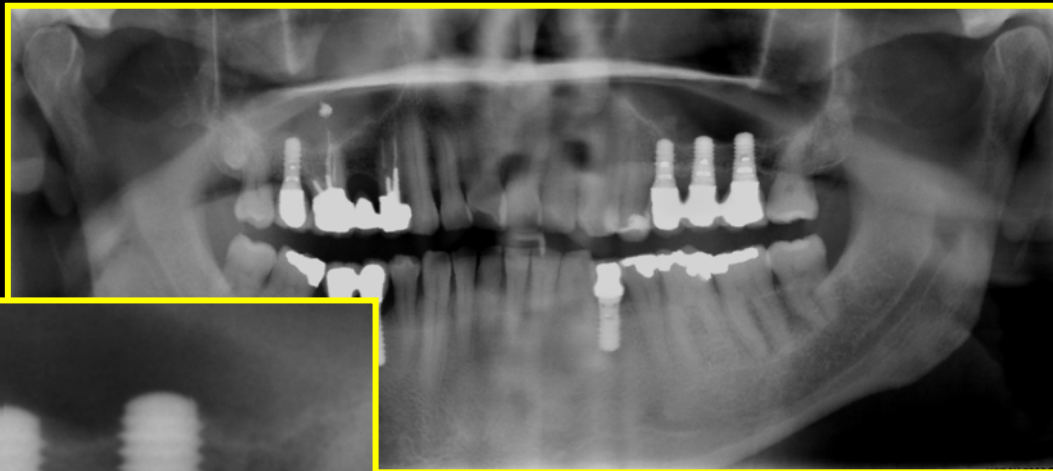
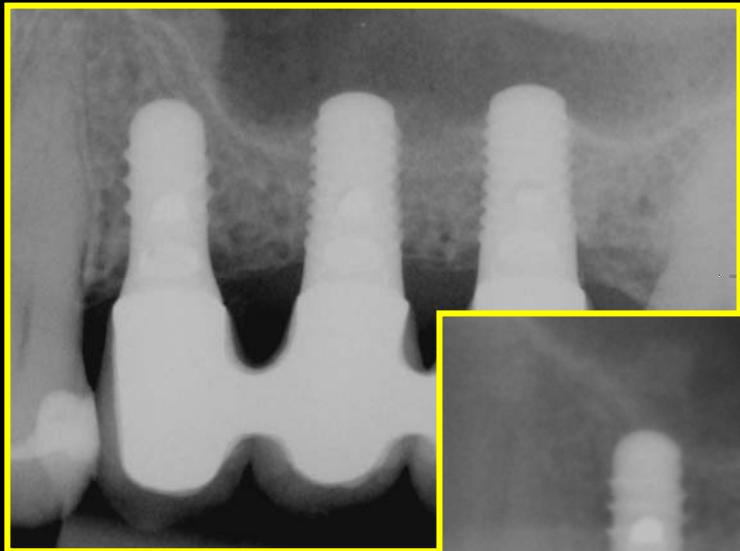
3 à 4 mois







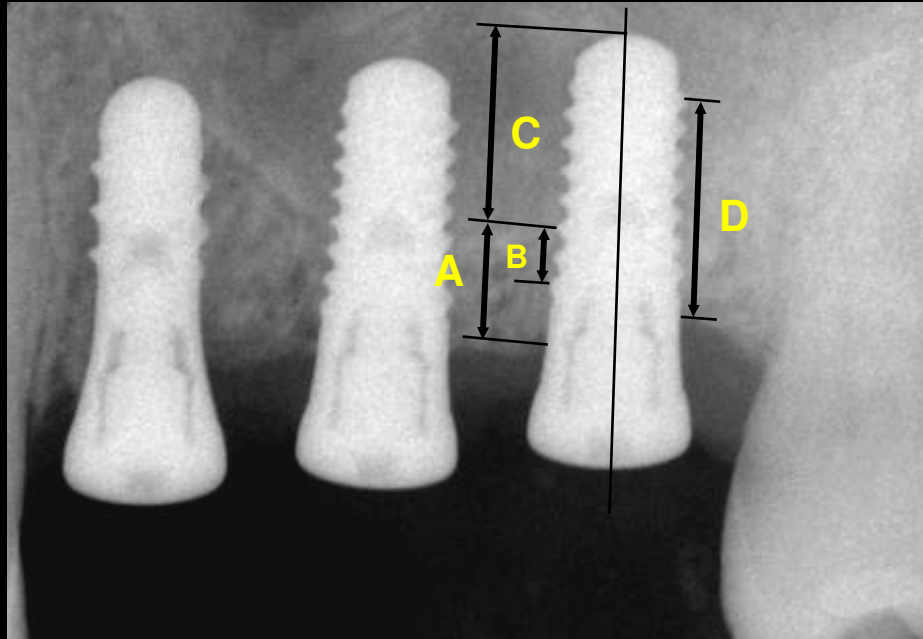




RESULTATS

- ↳ Tous les implants montrent une stabilité primaire. Ils sont mis en charge après $3,6 \pm 0,5$ mois.
- ↳ Tous les implants satisfont aux critères de succès après une année.
- ↳ Durant la chirurgie, la membrane de Schneider est perforée dans 2 cas.

Analyse radiographique: Mesures post-op et à 1 année en M et D



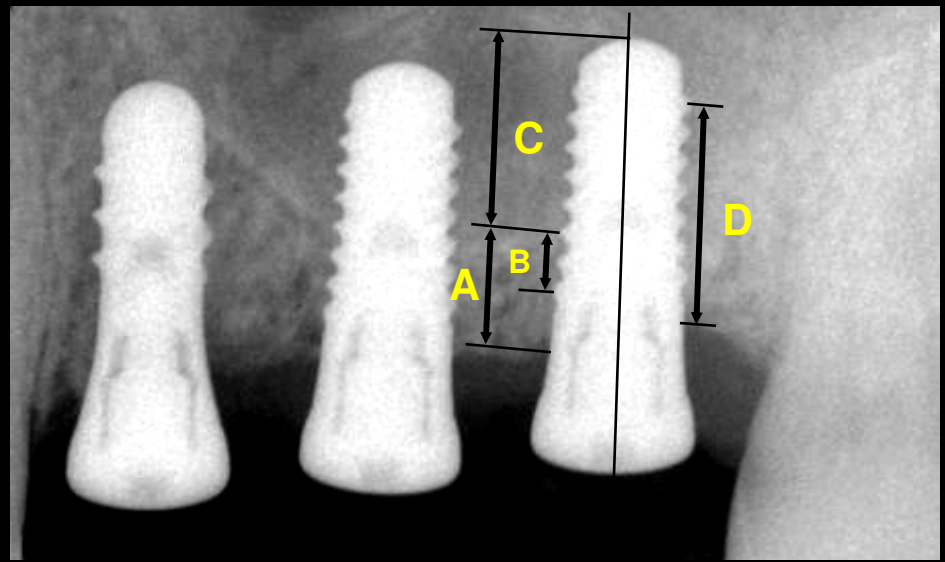
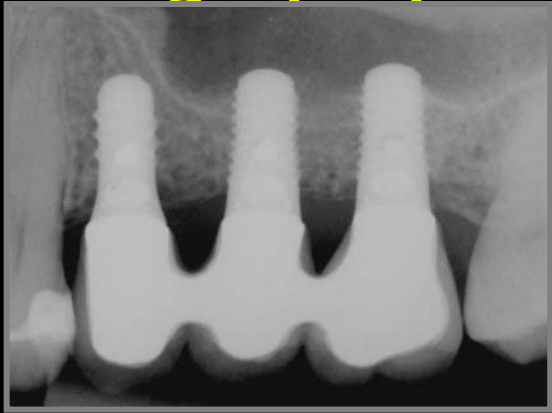
A: Hauteur d'ancrage osseux.

B: Niveau osseux endo-sinusien:
Distance entre la première spire
coronnaire et le contact apical os-
implant.

C: Protrusion endo-sinusienne de
l'implant.

D: Hauteur osseuse crestale.
Distance entre la première spire
apicale et le contact coronaire os-
implant.

Résultats de l'analyse radiographique



Après la pose	A	B	C	D
	Ancrage osseux Hauteur initiale	Hauteur osseuse endo-sinusienne	Protrusion endo-sinusienne	Hauteur osseuse crestale
Valeur moyenne (mm)	$2,7 \pm 0,7$	$2,0 \pm 0,8$	$5,6 \pm 1,1$	$6,9 \pm 1,2$
Après un an	Ancrage osseux Hauteur	Hauteur osseuse endo-sinusienne	Protrusion endo-sinusienne	Hauteur osseuse crestale
Valeur moyenne (mm)	$6,0 \pm 1,4$	$5,4 \pm 1,6$	$2,5 \pm 1,9$	$6,7 \pm 1,0$

CONCLUSION DE L'ETUDE

$1 < h < 4$ mm au max. post. permet d'obtenir l'ostéointégration et une charge fonctionnelle à 1 année.

L'élévation du plancher sinusien sans matériau de comblement conduit à une apposition osseuse endosinusienne prédictible. La perte osseuse crestale est limitée.

Les implants TE de forme conique et au pas de vis rapproché facilitent la stabilité primaire.



CONCLUSION

Cette technique devrait permettre de restreindre considérablement les indications de l'antrotomie latérale et ainsi de simplifier encore les procédures en implantologie.

